AUTOR: Marzena Chantsoulis, Tomasz Sipko, Zdzisław Wrzosek, Jerzy Zwoliński, Jarosław Sakowski, Iwona Demczyszak

CZASOPISMO: Medycyna Manualna tom X nr 2 i 3/2006

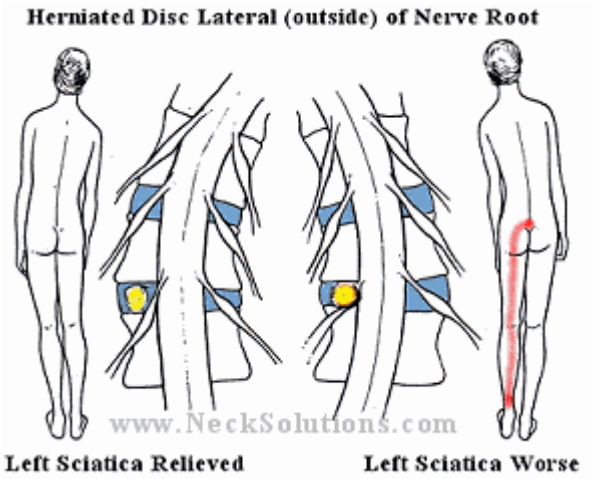

SŁOWA KLUCZOWE: choroba dyskowa, leczenie zachowawcze, leczenie operacyjne, laminektomia, postępowanie pooperacyjne

STRESZCZENIE

Bóle lędźwiowego odcinka kręgosłupa stanowią jeden z poważniejszych problemów zdrowotnych współczesnej cywilizacji. Szczegółowa diagnostyka ma podstawowe znaczenie dla prawidłowego rozpoznania i leczenia. Pierwsze objawy choroby wymagają właściwego i kompleksowego podejścia, terapii zachowawczej. Wskazania do zabiegu operacyjnego istnieją wówczas, gdy wszelkie metody leczenia zachowawczego okazują się nieskuteczne, badania kliniczne jednoznacznie wskazują na wypadnięcie jądra miażdżystego i stwierdza się występowanie złożonych objawów neurologicznych. Leczenie operacyjne wiąże się ze zmniejszeniem stabilności kręgosłupa. Wzmocnienie gorsetu mięśniowego (mięśni przykręgosłupowych i mięśni głębokich tułowia — stabilizatorów) jest jednym z głównych zadań fizjoterapii pooperacyjnej. Praca przedstawia wybrane metody leczenia zachowawczego (m.in. TENS — przezskórna elektryczna stymulacja nerwów), wskazania do leczenia operacyjnego i metodykę jednej z technik operacyjnych, jaką jest laminektomia, oraz elementy postępowania fizjoterapeutycznego w fazie pooperacyjnej wczesnej i poszpitalnej, opracowane w oparciu o własne doświadczenia oraz literaturę.

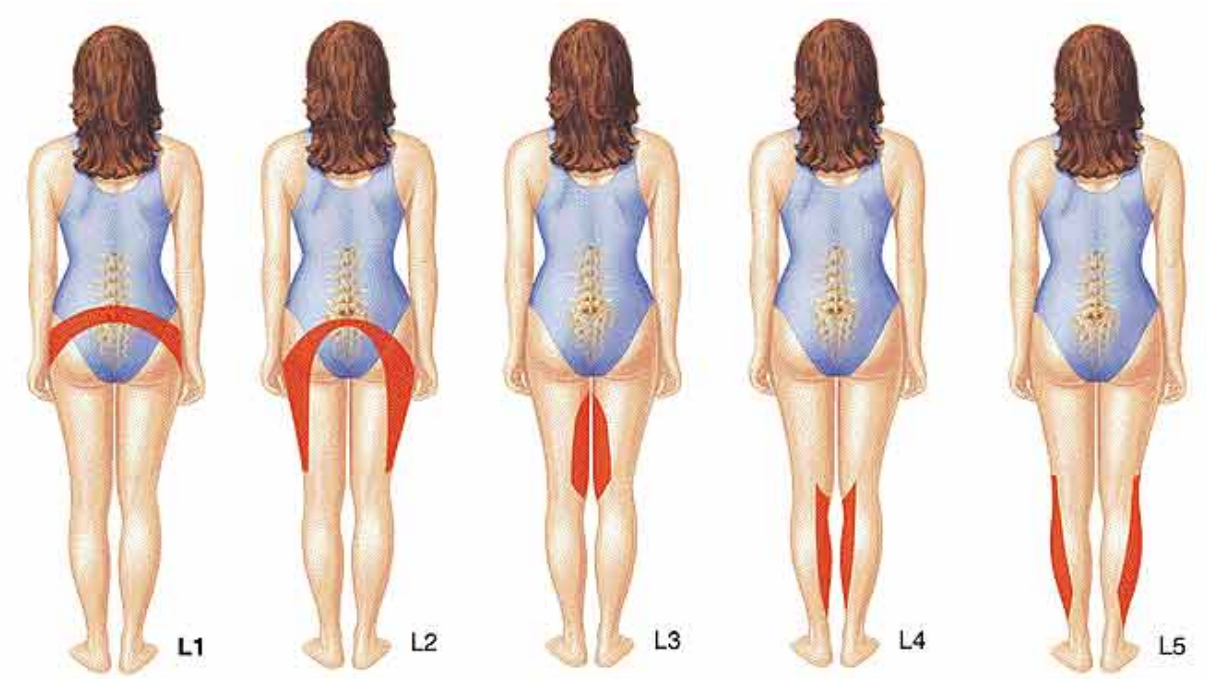

WNIOSKI

1. Przy kwalifikacji do zabiegu operacyjnego, po szczegółowej diagnostyce, pomocne wydaje się zwrócenie uwagi m.in. na: przeciwbólowe skrzywienie boczne kręgosłupa, poziom wypadnięcia jądra miażdżystego, wzmożone napięcie mm. przykręgosłupowych, dodatni objaw Lasegue'a, objaw Mackiewicza, objaw szczytowy, możliwości wywołania odruchów rdzeniowych, czucie exteroceptywne, badanie ruchomości odcinka lędźwiowego kręgosłupa, a także siłę mięśni prostowników i zginaczy stóp.
2. Do objawów świadczących o deficycie neurologicznym zaliczyć można niedowłady (np. m. pośladkowego wielkiego, m. czworogłowego uda, m. prostownika palucha długiego, m. trójgłowego łydki, zginaczy palców), osłabienie lub zniesienie odruchów ścięgnistych, zanik mięśni kończyny dolnej, zaburzenie czucia o charakterze pasów oraz zaburzenia zwieraczy.
3. Zabiegi operacyjne stosowane w celu odbarczenia uciśniętych struktur nerwowych to: fenestracja (stosowana u młodych), hemilaminektomia, laminektomia (powikłaniem mogą być skrzywienia i deformacje), mikrodiscektomia (technika mikrochirurgiczna o mniejszej inwazyjności), discektomia przezskórna oraz chemonukleoliza (obecnie rzadziej stosowana).
4. Po operacji należy zastosować odpowiednie działania fizjoterapeutyczne oraz profilaktyczne, ze szczególnym uwzględnieniem wczesnej mobilizacji, stopniowego wdrażania ćwiczeń stabilizujących gorset mięśniowy, edukacji w zakresie ergonomii

i zapobiegania nawrotom bólu oraz kontroli obciążeń w okresie rekonwalescencji.