Wrodzona dysplazja i zwichnięcie stawu biodrowego (dysplasia coxae congenita i luxatio)

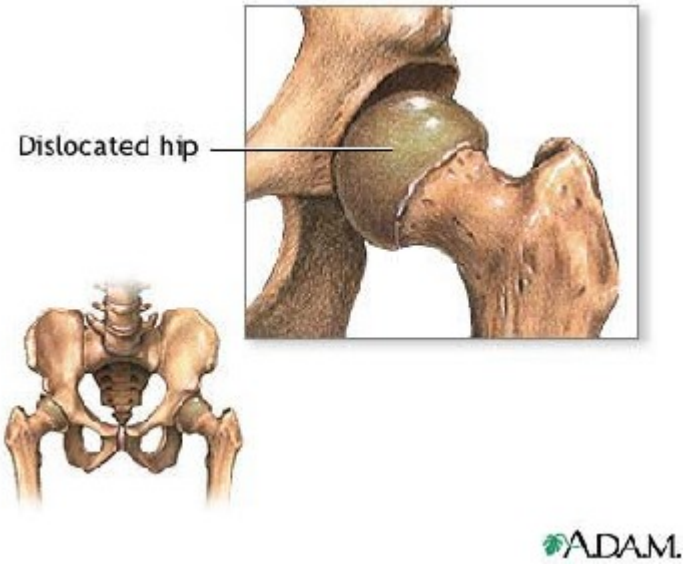

Dysplazja biodra – jest to wrodzona anomalia w budowie stawu biodrowego, która może prowadzić do wysunięcia się głowy z panewki. Termin dysplazja obejmuje wszystkie nieprawidłowości anatomiczne w obrębie stawu biodrowego, które mogą być wrodzone lub rozwinąć się w okresie noworodkowym lub niemowlęcym.

Zwichnięcie biodra – jest to wysunięcie się głowy kości udowej z panewki. Postacie:

1. wrodzone zwichnięcie przedporodowe (postać atypowa)
2. okołoporodowe lub poporodowe zwichnięcie (postać typowa)

Inne przyczyny

- tzw. ultrafizjologiczne pozycje w życiu płodowym
- dzieci ułożone miednicowo podczas porodu – w czasie skurczów nóżki dziecka są stale wyprostowane i silnie przygięte do tułowia, co może doprowadzić do rozciągnięcia i uszkodzenia elementów stawu
- uwarunkowania genetyczne
- wpływ relaksyny, hormonu matki, który wywołuje zwiotczenie torebki stawowej
- zagrożeniem dla dysplastycznego stawu jest mierzenie długości ciemieniowo-piętowej
- sztuczne oddychanie wspomagane
- nieprawidłowa pielęgnacja

Dysplazja – częstość występowania jest notowana w około 5%, klasyczne zwichnięcie występuje u ok. 2% noworodków. Częściej występuje u płci żeńskiej i częściej występuje obustronnie niż jednostronnie. Występuje również w połączeniu z innymi wadami – tzw. zwichnięcie teratologiczne. Diagnostykę u niemowląt uzupełnia obecnie badanie ultrasonograficzne stawów biodrowych.

Opis

- wada dotyczy najczęściej wszystkich elementów stawu
- panewka jest niewykształcona (płaska, stroma, szeroka)
- bliższy odcinek kości udowej wykazuje koślawość i antetorsję
- ścięgno mięśnia biodrowo-lędźwiowego przebiega między głową kości udowej i panewką powodując ucisk na torebkę stawową od przodu i zwężenie wejścia do stawu biodrowego
- chrzęstny obrąbek tylny jest często wywinięty do wewnątrz stawu i stanowi przeszkodę w nastawieniu zwichnięcia
- więzadło właściwe głowy kości udowej i więzadło poprzeczne są przerośnięte
- staw wypełnia ciało tłuszczowe

Typowe miejsca zatrzymania się głowy kości udowej

- górny przedni brzeg panewki
- okolica nadpanewkowa
- talerz kości biodrowej ponad i poza panewką

Objawy kliniczne zwichnięcia stawu biodrowego

1. uwypuklenie okolicy krętarza większego (pomiar obwodowy pośladkowy po stronie chorej ma większą wartość)
2. różnica długości względnej (przy jednostronnym zwichnięciu długość względna kończyny jest większa)
3. asymetria fałdów udowych, pośladkowych oraz warg sromowych
4. ograniczenie odwiedzenia i skrócenie kończyny
5. objaw przeskakiwania - wyczuwalne przeskakiwanie głowy kości udowej podczas nacisku na oba zgięte uda przy maksymalnym ich odwiedzeniu (objaw Ortolaniego)
6. objaw pompowania - wyczuwalne przemieszczenie głowy kości udowej poza panewkę stawu biodrowego i powrót głowy do panewki (objaw Barlowa)
7. objaw Trendelenburga
8. objaw Duchenne’a

9. chód utykający (jednostronne zwichnięcie) lub chód kaczkowaty (dwustronne)
10. hiperlordoza

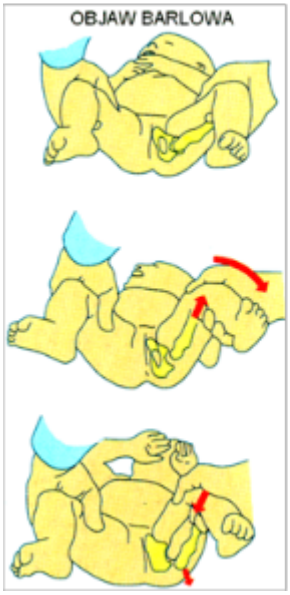

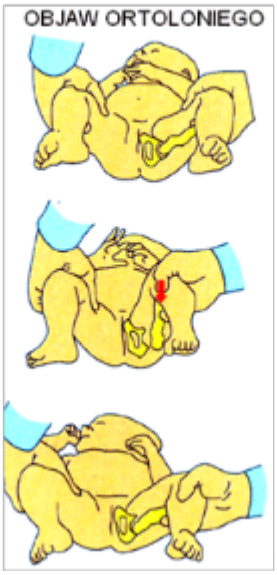

Leczenie

- profilaktyka
- leczenie zachowawcze
- leczenie operacyjne

Leczenie zachowawcze polega na prawidłowym ustawieniu elementów stawu i utrzymaniu go przez odpowiednio długi okres czasu. Po rozpoznaniu dysplazji lekarze najczęściej zalecają:

- układanie na brzuchu (tummy time) w celu wzmocnienia mięśni tułowia i bioder
- tzw. szerokie pieluchowanie, czyli układanie pieluszek w taki sposób, aby trzymały nóżki dziecka w pozycji „żabki”

Najlepsze są do tego pieluchy tetrowe - dwie składamy w prostokąt, a trzecią, złożoną w trójkąt nakładamy na pozostałe. Taki „zawój” można też założyć na pieluchę jednorazową.

- stosowanie poduszki Frejki, rozwórki Koszli lub pajacyka Grucy, tzw. ortezy – uzyskujemy odpowiednie ułożenie kończyn dolnych, czyli w odwiedzeniu i zgięciu; stawy kolanowe i stopy są wolne ruchowo

Najlepsza pozycja dla panewki to gdy kończyny dolne ustawione są w:

- odwiedzeniu
- zgięciu
- rotacji zewnętrznej (ewentualnie neutralnej)
- stosowanie ręcznej repozycji w znieczuleniu ogólnym, a następnie opatrunek gipsowy (4–6 tyg.)
- stosowanie ściągu (overhead extension)

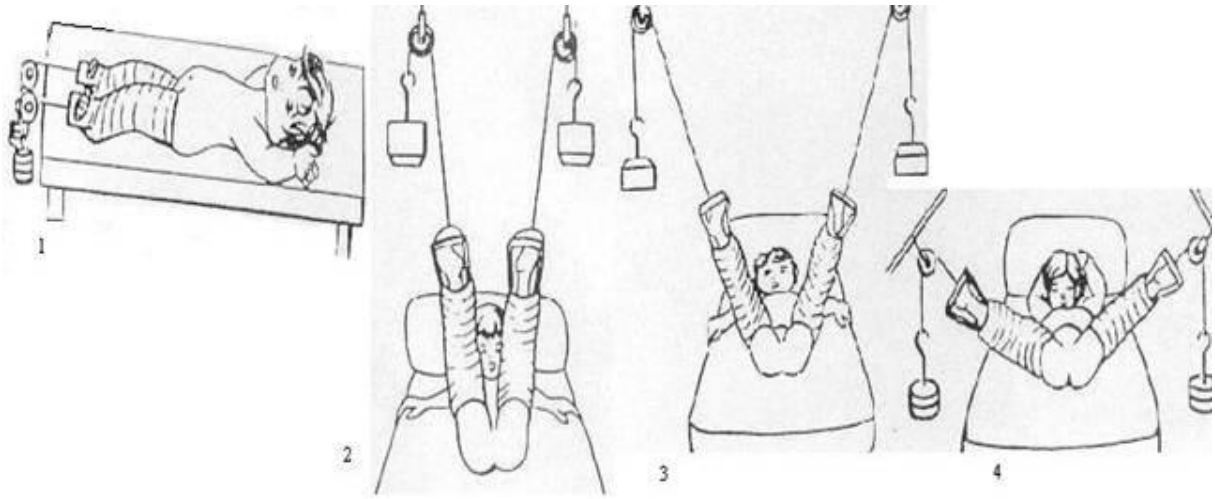

Fizjoterapia

Podczas unieruchomienia stosuje się ćwiczenia indywidualne w łóżku:

1. czynne z oporem kończyn górnych
2. ćwiczenia oddechowe
3. ćwiczenia miejscowe przy unieruchomieniu kończyn dolnych np. oporowe zginaczy i prostowników w stawach skokowych
4. napięcia izometryczne mięśni brzucha sterowane górą
5. ćwiczenia wg Vlacha – drażnienie eksteroreceptywne

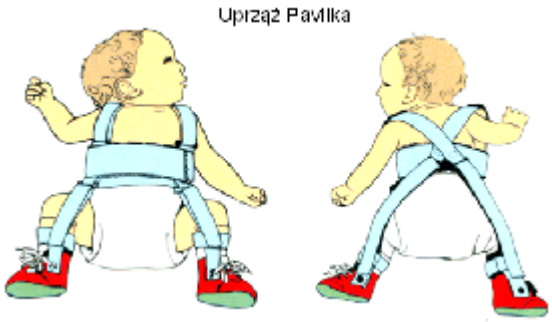

Leczenie operacyjne ma na celu przywrócenie prawidłowych stosunków stawowych. Stosowane jest wtedy, gdy leczenie zachowawcze nie dało rezultatów, zwykle w 3–5 roku życia.

Wykonuje się różne zabiegi:

1. otwarta repozycja
2. plastyka stawu
3. plastyka daszka panewki
4. osteotomia miednicy
5. osteotomie podkrętarzowe (detorsyjna i devalgująca)
6. osteotomia międzykrętarzowa (dewariacyjna)
7. osteotomia stabilizująca

Po zabiegu stosuje się gips od 3–6 tygodni, później gips czynnościowy. Fizjoterapia przedoperacyjna ma na celu likwidację istniejących przykurczy, ogólne usprawnienie dziecka oraz naukę ćwiczeń, które będą wykonywane po zabiegu.

Fizjoterapia pooperacyjna dzieli się na 3 okresy

1) Okres gipsu biodrowego

- usprawnianie w 2–3 dniu po zabiegu
- ćwiczenia oddechowe
- 2 tyg. – ćwiczenia kończyn górnych i obręczy barkowej
- izometryczne ćwiczenia mięśni tułowia i kończyn (ipsi/kontralateralne)

2) Okres gipsu czynnościowego

- ćwiczenia bierne kończyn dolnych
- ćwiczenia bierno-czynne
- ćwiczenia czynne
- wprowadza się ruch rotacji dopiero po 2 miesiącach
- ćwiczenia w pozycji siedzącej
- ćwiczeń w pozycji klęku i stojącej nie wolno wykonywać
- masaż
- elektrostymulacja mięśni
- ćwiczenia w wodzie – co 2 dni

3) Okres pooperacyjny

- obciążanie kończyny po upływie 4–6 miesięcy
- nauka chodu

Bibliografia

Nowotny – Zarys rehabilitacji w dysfunkcjach narządu ruchu

Dega – Ortopedia i rehabilitacja; Weiss i Zembaty - Fizjoterapia

http://www.klinika.net.pl/texty/dysplazja.htm

http://www.niepelnosprawni.info/ledge/x/15417

http://www.steps-charity.org.uk/hipproblems.php