Kręcz szyi – jest to przymusowe ustawienie głowy i szyi, polegające na pochyleniu jej do:

- boku
- z jednoczesnym skręceniem (rotacją) w stronę przeciwną

W grupie wad wrodzonych w ortopedii znajduje się na 3. miejscu za wrodzonym zwichnięciem stawów biodrowych i stopą końsko-szpotawą.

Rozróżniamy trzy grupy kręczu

1. Kręcz wrodzony
    1. pochodzenia kostnego
    2. pochodzenia mięśniowego
2. Kręcz nabyty
3. Kręcz nawykowy

I. Wrodzony kręcz - pochodzenia kostnego (Torticollis congenitus osteogenes)

Przyczyna

- wada spowodowana strukturalnymi zmianami kostnymi kręgów szyjnych (asymetrią boczną w ukształtowaniu kręgów)
- np. krąg klinowy, pochylony w bok, blok kostny

Leczenie

Zachowawcze

- stosowanie opatrunków korekcyjnych gipsowych
- stosowanie aparatów — kołnierzy ortopedycznych
- wykonywanie ćwiczeń korekcyjnych szyi

Operacyjne

- nie stosuje się ze względu na bliskie sąsiedztwo rdzenia przedłużonego

II. Wrodzony kręcz szyi – pochodzenia mięśniowego (Torticollis congenitus myogenes)

Przyczyna

- wada spowodowana jest zmianami w mięśniu mostkowo-obojczykowo-sutkowym (m. MOS)
- dochodzi do skrócenia mięśnia MOS na skutek:
    - zbliznowaceń
    - zwłóknienia
    - urazu mięśnia

Zmiany bliznowate według niektórych mogą powstawać we wczesnym okresie rozwoju (niedorozwój naczyń krwionośnych), inni uważają, że są następstwem urazu porodowego (np. porody pośladkowe). Charakteryzuje się zgrubieniem guzowatym mięśnia MOS, spowodowanym krwiakiem, który uległ zwłóknieniu. Wczesne rozpoznanie i wdrożenie fizjoterapii (najczęściej w pierwszych miesiącach życia) poprawia rokowanie i zmniejsza ryzyko trwałych zniekształceń twarzy i czaszki.

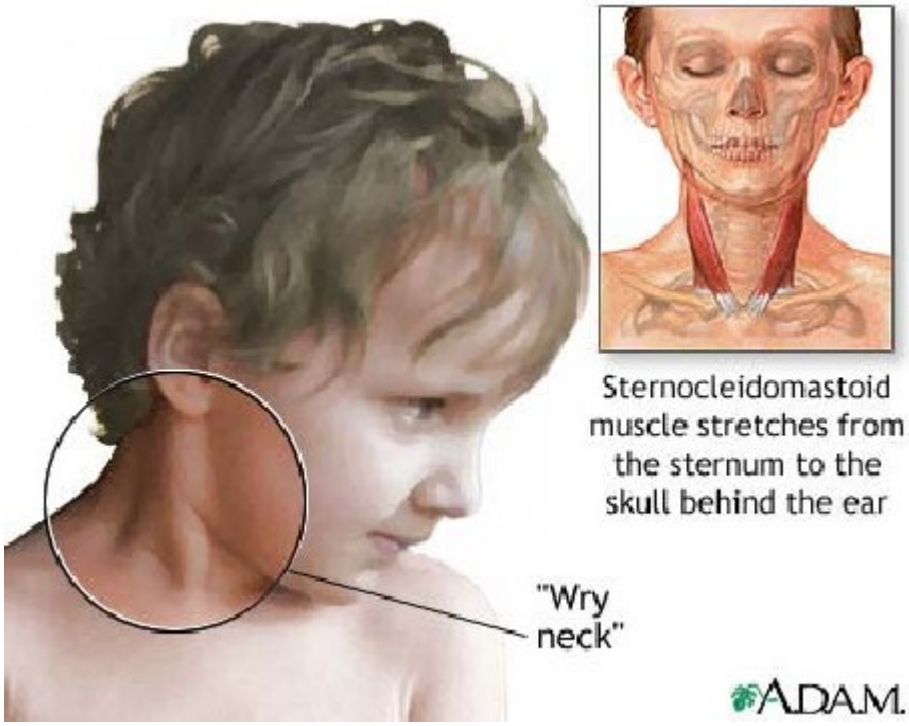

Objawy i następstwa

Zniekształcenie szyi

- przykurcz mięśnia MOS powoduje pochylenie głowy:
  - w stronę przykurczonego mięśnia
  - z rotacją w stronę przeciwną

Tzn. utrzymuje głowę pochyloną w bok ku jednemu barkowi, a twarz dziecięca jest zwrócona w stronę przeciwną — zdrową i nieco ku górze (np. przy przechylaniu głowy ku lewemu bokowi twarz zwraca się w prawo).

- napięta skóra pasma mięśnia MOS

Zniekształcenie twarzy

- utrata symetrii
- połowa twarzy po stronie skróconego mięśnia rośnie wolniej i rozwija się słabiej:
    - jest mniejsza i skrócona w wymiarze podłużnym (kierunek czoło – broda)
    - jest poszerzona w wymiarze poprzecznym (kierunek nos – ucho)
    - strona zdrowa twarzy wykazuje odwrócone zmiany

Zniekształcenia układu kostnego

- nieprawidłowy zgryz
- kręgi szyjne ulegają sklinowaceniu
- skrzywienie boczne w odcinku piersiowym

Leczenie

Zachowawcze

- ćwiczenia bierne – rozciągnięcie skróconego mięśnia
- masaż i rozcierania zgrubień mięśnia MOS
- nastrzykiwanie roztworem hialuronidazy (w niektórych przypadkach)
- utrzymywanie głowy w hiperkorekcji za pomocą plastra
- ćwiczenia redresyjne
- ćwiczenia czynne
- metoda Vojty (refleksyjne pełzanie) – zwrot głowy w stronę kręczu
- odpowiednia pielęgnacja dziecka

W leczeniu tym możemy wyróżnić 3 okresy kinezyterapii:

1. dziecka leżącego (0–3 miesiąca)
2. małej pionizacji (pozycja siedząca)
3. pełnej pionizacji

1) Dziecko leżące

- rozciąganie mięśnia MOS przy jednoczesnym wzmacnianiu mięśnia MOS po stronie zdrowej
- rozciąganie m. czworobocznego (część górna) po stronie kręczu
- poprawa siły m. płatowatego głowy po stronie kręczu
- wzmacnianie mięśni prostowników grzbietu

- układanie dziecka
- redresja ok. 20 minut dziennie
- ćwiczenia czynne

2) Mała pionizacja

- ćwiczenia wykonywane w pozycji leżącej, na boku i w siadzie
- stosowanie kołnierzy na noc i w trakcie ćwiczeń

3) Pełna pionizacja

- jak wyżej, tylko zwiększenie liczby ćwiczeń

Operacyjne

Polega na przecięciu ścięgien mięśnia MOS w okolicy przyczepów. Wykonuje się je u dziecka zwykle po zakończeniu 1. roku życia. Po zabiegu ustawienie głowy w hiperkorekcji i zastosowanie opatrunku gipsowego na okres około 8 tygodni lub stosowanie kołnierzy z waty.

Zakazy pielęgnacyjne

U dziecka z wrodzonym kręczem mięśniowym NIE WOLNO:

- układać w pozycji leżącej tyłem z poduszką pod głową
- układać z wałeczkami pod klatką piersiową z głową mocno odchyloną do tyłu
- nosić na rękach z główką ustawioną pionowo
- biernie sadzać przez podpieranie poduszkami

Pozycje ułożeniowe i pielęgnacja

- symetryczne ustawienie głowy w pozycji leżącej przodem
- dziecko z prawostronnym kręczem szyi należy układać na prawym boku z głową umieszczoną na twardej poduszce (o szerokości równej odległości barku od szyi po stronie zdrowej) — głowa i szyja ułożone są na poduszce, bark musi znajdować się poniżej
- ułożyć w pozycji leżącej na lewym boku (po stronie przeciwnej przykurczonego mięśnia) — w tym ułożeniu oddalenie przyczepów przykurczonych mięśni spowodowane jest opadaniem głowy w stronę podłoża; można zwiększyć intensywność rozciągania poprzez podkładanie pod tułów grubszej warstwy koca, przy czym głowa powinna znajdować się poza kocem
- leżąc bokiem konieczne jest podparcie tułowia wałkiem zabezpieczającym przed

przejściem dziecka do pozycji leżenia tyłem
- w nocy powinno być ułożone w pozycji tyłem z głową umieszczoną między workami z piaskiem (po obu stronach w celu stabilizacji obojczyka — nie pozwala na unoszenie barków)
- przy tendencji do bocznego skrzywienia w odcinku TH–L należy ułożyć trzeci worek na wysokości miednicy
- przed karmieniem ułożenie dziecka w pozycji leżącej przodem z nogami zgiętymi w stawach łokciowych i przedramionami opartymi o podłoże w celu umożliwienia wyprostu szyjnego odcinka kręgosłupa — miednicę odciążyć ręką w celu poprawy stabilizacji prostownika grzbietu, ułatwiając unoszenie głowy
- jeżeli dziecko unosi głowę niesymetrycznie — ze zgięciem bocznym w stronę przykurczonego mięśnia i rotacją — należy dziecku ograniczyć pole widzenia przez unoszenie przeszkody (np. ręki osoby ćwiczącej), co zmusza dziecko do skorygowania ustawienia głowy

- podczas karmienia butelkę należy podawać od strony przykurczonego mięśnia, zmuszając dziecko do czynnej korekcji przykurczu

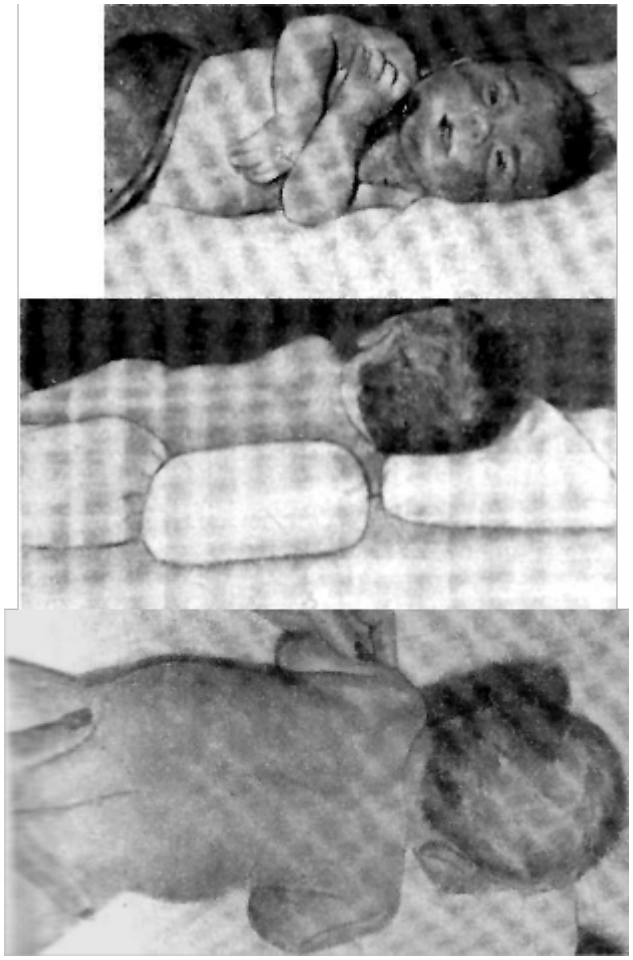

Ćwiczenia — przykłady

- kręcz lewy

- kręcz prawy

III. Kręcz nabyty (Torticollis acquisita)

Przyczyna

Może występować po:

- przebytej kontuzji/urazach
- w przebiegu chorób zapalnych
- wady słuchu
- wady wzroku
- jednostronne zbliznowacenie części miękkich szyi po oparzeniach
- spastyczne wzmożone napięcie mięśniowe szyi
- jednostronne porażenie wiotkie
- niedowłady mięśni szyi

IV. Kręcz nawykowy (Torticollis habitualis)

Przyczyna

Spowodowany wadliwym ułożeniem płodu w łonie matki. Charakteryzuje się nawykowym ustawieniem głowy z pochyleniem jej w kierunku jednej ze stron, bez zmian tkankowych w mięśniu MOS.

Bibliografia

- Nowotny – Zarys rehabilitacji w dysfunkcjach narządu ruchu
- Weiss i Zembaty – Fizjoterapia
- Dega – Ortopedia i rehabilitacja
- http://www.orthoseek.com/articles/ifs-left.html
- http://www.pedisurg.com/PtEduc/Torticollis.htm
- http://www.bostream.nu/torticollis/torteng.htm#top
- http://www.leron-line.com/Torticollis.htm
- http://symmetric-designs.com/tot-collar-.html