Obręcz barkowa

- parzyste obojczyki
- parzyste łopatki

Nie stanowi sztywnego połączenia, wykazuje w swoim obrębie dużą ruchomość, stąd urazy nie pociągają za sobą poważnych uszkodzeń i wydatnego upośledzenia czynności kończyn górnych.

ZŁAMANIE OBOJCZYKA (fractura claviculae)

- częste przy upadku na wyprostowaną rękę lub bark
- kość ulega przerwaniu zwykle w środkowej lub obwodowej części trzonu

- rzadsze – złamania barkowego lub mostkowego końca obojczyka
- typowe przemieszczenie:
    - odłam przyśrodkowy – pociągnięty ku górze przez mięsień mostkowo-obojczykowo-sutkowy
    - odłam obwodowy – pociągnięty przez ciężar kończyny w dół
- powikłania: uszkodzenie lub ucisk końcami odłamu splotu ramiennego, tętnicy podobojczykowej, osklepka opłucnej
- leczenie: przed unieruchomieniem nastawia się przemieszczenie wyciągiem osiowym, ręcznym i uniesieniem odłamu obwodowego przez odwiedzenie i

uniesienie barków; unieruchomienie – opatrunek ósemkowy (stella dorsi) w razie potrzeby uzupełniony szyną Grucy.
- złamania bez przemieszczeń – unieruchomione w opatrunku Desaulta
    - prognozowanie – złamania zrastają się zwykle w 3–4 tygodnie, czas gojenia zależy od wieku i unaczynienia odłamów
- zespolenia operacyjne – wyjątkowo w złamaniach wieloodłamowych i powikłaniach
    - powikłania – zrost opóźniony lub brak zrostu, zdarza się częściej po leczeniu operacyjnym niż zachowawczym

ZŁAMANIE ŁOPATKI (fractura scapulae)

- najczęściej w następstwie urazu bezpośredniego
- często razem ze złamaniami żeber i kręgosłupa

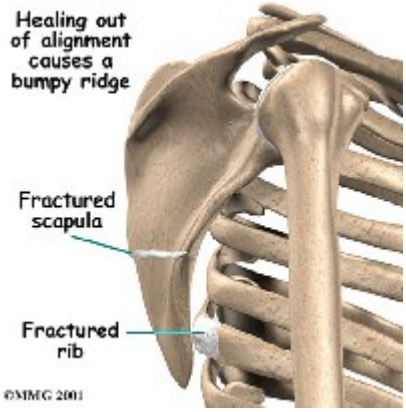

Złamanie może obejmować:

- szyjkę
- panewkę

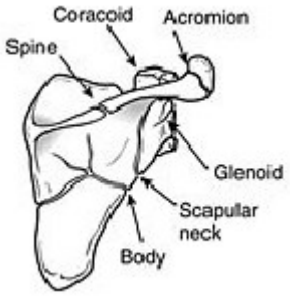

- wyrostki barkowy i kruczy
- objawy: bolesność w czasie ruchów kończyną górną (pozostałe niewielkie przemieszczenie nie ogranicza funkcji kończyny)
- leczenie: unieruchomienie w opatrunku Desaulta 3–6 tygodni, następnie konieczne jest usprawnianie ruchów barku, zwłaszcza u osób starszych (rehabilitacja w zakresie przywracania zakresu ruchu i wzmacniania mięśni stabilizujących łopatkę)

ZWICHNIĘCIE STAWU BARKOWO-OBOJCZYKOWEGO (luxatio acromioclavicularis)

- powstaje w wyniku upadku na bark lub wyprostowaną rękę

- objawy:
    - objaw klawisza – jeżeli rozerwane zostaną wszystkie więzadła stawu, obojczyk przemieszcza się do góry, a łopatka pociągana ciężarem kończyny opada ku dołowi; występujący pod skórą obwodowy koniec obojczyka tworzy charakterystyczny „schodek”, który po naciśnięciu obniża się
- obrzęk i ból
- upośledzenie i niepewność ruchów
- niezopatrywane – będzie przyczyną narastania wtórnych zmian zniekształcających i

niewydolności kończyny
- nadwichnięcie stawu (subluxatio) – gdy przerwane jest więzadło barkowo-obojczykowe z zachowaniem więzadła stożkowatego (lig. conoideum) i czworobocznego (lig. trapezoideum)

- leczenie – najlepiej pierwotne zszycie przerwanych więzadeł i torebki; wskazana jest także późniejsza rehabilitacja mająca na celu przywrócenie stabilności oraz wzmacnianie mięśni stabilizujących łopatkę

ZWICHNIĘCIE STAWU MOSTKOWO-OBOJCZYKOWEGO (luxatio sternoclavicularis)

- w wyniku bezpośredniego urazu barku – mostkowy koniec obojczyka przemieszcza się do przodu i góry, rzadziej do tyłu
- objawy – w zwichnięciu przednim powstający koniec obojczyka przemieszcza się w czasie ruchów kończyną górną do góry i do przodu
- leczenie – nastawienie zwichnięcia uzyskuje się odwiedzeniem i uniesieniem ramienia. Skłonność do nawrotu jest wskazaniem do zeszycia więzadeł i torebki. Zestarzałe zwichnięcie – może sprawiać ból i upośledzać ruchy, wymaga zabiegu rekonstrukcyjnego

PRZERWANIE ŚCIĘGNA MIĘŚNIA NADGRZEBIENIOWEGO (ruptura tendinis m. supraspinati)

- powstaje w następstwie zmian zwyrodnieniowych ścięgna (tarcie o wyrostek barkowy)
- przy większych urazach ścięgno może się oderwać wraz z częścią guzka większego

lub wraz z innymi rotatorami ramienia
- **Objawy:**
- bolesność
- ograniczenie czynnego odwodzenia ramienia
- czynny ruch rotacji może być ograniczony i bolesny
- w przypadkach zastarzałych – mogą wystąpić ograniczone ruchy odwodzenia w stawie ramiennym
- **Leczenie:**
- unieruchomienie barku w odwiedzeniu i rotacji zewnętrznej na ok. 6 tygodni
- w rozległych uszkodzeniach – operacyjne
- po unieruchomieniu wymaga szybkiego usprawniania ze względu na skłonność do przykurczów barku; program rehabilitacji obejmuje stopniowe przywracanie zakresu ruchu, ćwiczenia izometryczne i późniejsze wzmacnianie rotatorów

ZŁAMANIA KOŚCI RAMIENNEJ

ZŁAMANIA GUZKA WIĘKSZEGO KOŚCI RAMIENNEJ (fractura tuberculi majoris humeri)

- **Przyczyna:**
  - wskutek urazu bezpośredniego – złamanie wieloodłamowe
  - wskutek oderwania przez gwałtowne napięcie mięśni (na radiogramie szczelina szersza na obwodzie)
  - z odbicia przez wyrostek barkowy w czasie odwodzenia ramienia (szczelina szersza w części dośrodkowiej)
  - łącznie ze złamaniami szyki chirurgicznej i anatomicznej
- **Leczenie:**
  - złamania bez przemieszczenia wymagają jedynie unieruchomienia
  - w razie przemieszczenia konieczne jest nastawienie - brak nastawienia jest wskazaniem do leczenia operacyjnego

ZŁAMANIA SZYJKI KOŚCI RAMIENNEJ (fractura colli humeri)

- są wynikiem urazu pośredniego z odwiedzenia lub przywiedzenia
- złamania wieloodłamowe są następstwem urazu bezpośredniego
- **Objawy:**
  - obrzęk i bolesność tuż poniżej stawu ramiennego
  - u osób szczupłych widoczne ustawienie kątowe
- **Leczenie:**
  - zaklinowane złamania z niedużym przemieszczeniem wymagają jedynie krótkiego (około 3 tyg.) unieruchomienia
  - złamanie z przemieszczeniem nastawia się uwzględniając mechanizm ich powstawania i unieruchomienie na 3–4 tygodnie w przewiedzeniu (złamanie w odwiedzeniu) bądź w odwiedzeniu (złamanie z przywiedzenia)
  - złamanie nie dające się nastawić zachowawczo oraz powikłane uszkodzeniem naczyń i nerwów – operacyjnie

ZŁAMANIA TRZONU KOŚCI RAMIENNEJ (fractura diaphysis ossis humeri)

- powstają najczęściej z urazu bezpośredniego lub pośredniego z jednoczesnym ruchem skrętnym
- najczęściej dochodzi do przemieszczenia ze skróceniem odłamów (działanie mięśni na odłamy)
- bardzo ważna jest ruchomość patologiczna i ustawienie kątowe – bezpośrednie sąsiedztwo nerwu promieniowego z kością ramienną stwarza warunki do jego zakleszczenia i może być przyczyną porażenia prostowników nadgarstka i palców (należy zwrócić uwagę na ruchy palców)
- **Leczenie:**
    - nastawienie i unieruchomienie w opatrunku gipsowym 6–8 tygodni
    - brak nastawienia (skośny przebieg szpary złamania), interpozycja nerwu promieniowego i porażenie – wskazanie do leczenia operacyjnego

ZŁAMANIE OBWODOWEGO ODCINKA KOŚCI RAMIENNEJ (fractura epiphysis distalis ossis humeri)

- są skutkiem upadku na łokieć (mechanizm zgięciowy) lub na wyprostowaną rękę (mechanizm wyprostny)

- częstsze u dzieci niż u dorosłych
- **Odróżnia się:**

    - złamania nadkłykciowe
    - przezkłykciowe
    - kłykcia przyśrodkowego
    - kłykcia bocznego
    - bloczek kości ramiennej
    - wieloodłamowe – jeżeli po urazie bezpośrednim

- **Powikłania:**
    - może dojść do uszkodzenia lub ucisku nerwów i naczyń przez odłamy, krwiak, obrzęk lub opatrunek gipsowy – konieczna kontrola krążenia i ruchów palców
- **Obraz kliniczny:**
    - obrzęk okolicy złamania
    - bolesność
    - kończyna jest zgięta powyżej łokcia ku przodowi lub ku tyłowi (silniej wystaje łokieć)
    - zdarzają się przemieszczenia skrętne i osiowe
- **Leczenie:**
    - nastawienia dokonuje się w znieczuleniu ogólnym w myśl zasady odwracania mechanizmu urazu
    - unieruchomienie gipsowe trwa 4 tygodnie, nie powinno uciskać (po nastawieniu złamania konieczne powtórne zdjęcie rentgenowskie i kontrola krążenia oraz ruchów palców, by uniknąć wtórnych powikłań – przykurcz ischemiczny Volkmana)
    - brak nastawienia oraz powikłania są wskazaniem do leczenia operacyjnego:
        - nastawienia
        - zespolenia odłamów
            - rewizji nerwów
        - odbarczenia naczyń itp.
- **Usprawnianie:**
    - należy zaczynać jak najwcześniej, początkowo ruchami biernymi i izometrycznymi, następnie stopniowe wzmacnianie mięśni i przywracanie

funkcji

ZŁAMANIE KŁYKCI KOŚCI RAMIENNEJ (fractura condyli medialis s./lateralis humeri)

- jest złamaniem śródstawowym i ze względu na to wymaga dokładnego nastawienia i najczęściej unieruchomienia wewnętrznego (śruba, szew itp.)
- przy złamaniu bez przemieszczenia wystarcza krótkotrwałe unieruchomienie

ODERWANIE NADKŁYKCIA PRZYŚRODKOWEGO LUB BOCZNEGO KOŚCI RAMIENNEJ (abruptio epicondyli med. s. lat humeri)

- najczęściej u dzieci przy urazie bezpośrednim lub w wyniku gwałtownego napięcia mięśni
- **Leczenie:**
    - małe przemieszczenia – zachowawczo
    - wyraźne przemieszczenia – konieczne nastawienie i zespolenie operacyjne

ZWICHNIĘCIE STAWU ŁOKCIOWEGO (luxatio cubiti)

- połączone jest z dużym uszkodzeniem torebki i więzadeł lub ze złamaniem kości
- najczęściej zwichnięcia tylne (przy upadku na rękę wyprostowaną w stawie łokciowym), rzadsze przednie; zwichnięcie boczne może towarzyszyć obu postaciom

- **Objawy:**
  - może współistnieć złamanie wyrostka dziobiastego
  - uszkodzeniu mogą ulec nerwy i naczynia
  - zarysy stawu są zniekształcone z wystającym wyrostkiem łokciowym
  - szybko narastający obrzęk maskujący przemieszczenia
  - próby ruchów bolesne, ograniczone, sprężynowaniem
  - mogą powstawać uszkodzenia kostne i części miękkich
- **Leczenie:**
  - wymagają bezpośredniego nastawienia w znieczuleniu ogólnym
  - brak nastawienia lub niepełne nastawienie przemieszczonych odłamów są wskazaniem do leczenia operacyjnego

ZŁAMANIA KOŚCI PRZEDRAMIENIA

ZŁAMANIE WYROSTKA ŁOKCIOWEGO (fractura processus olecrani)

- z powodu urazu bezpośredniego (upadek na zgięty łokieć, uderzenie)
- w złamaniu z przemieszczeniem mimo obrzęku można wyczuć szczelinę złamania i wielkość przemieszczenia
- w złamaniach bez przemieszczenia nie zawsze konieczne jest unieruchomienie, czasem może wystarczyć jedynie oszczędzanie kończyny (temblak)
- w razie przemieszczenia niezbędne jest operacyjne zespolenie odłamów

ZŁAMANIE WYROSTKA DZIOBIASTEGO KOŚCI ŁOKCIOWEJ (fractura processus coronoidei)

- występuje rzadko, zwykle w połączeniu ze zwichnięciem łokcia do tyłu
- nastawienie można uzyskać zgięciem łokcia

ZŁAMANIE GŁOWY I SZYJKI KOŚCI PROMIENIOWEJ (fractura capitis et colli radii)

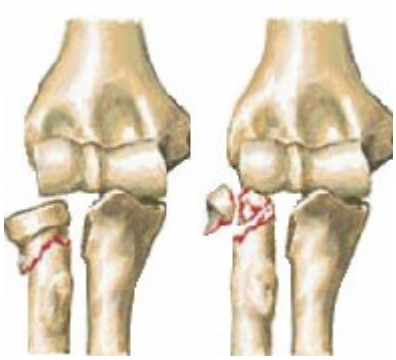

- bywa spowodowane urazem bezpośrednim, odwiedzeniem wyprostowanego przedramienia lub towarzyszy innym uszkodzeniom np. zwichnięciu łokcia
- **W zależności od siły i mechanizmu urazu dochodzi do:**
  - pęknięcia głowy kości promieniowej
  - złamania brzeżnego
  - złamania szyjki
  - złamania głowy z rozwałkowaniem lub przemieszczeniem
- **Objawy:**
  - obrzęk współmierny do wielkości uszkodzenia
  - bolesność w czasie ruchów obrotowych przedramienia
- **Leczenie:**
  - pęknięcia i złamania brzeżne bez przemieszczenia leczy się czynnościowo, tj. bez unieruchomienia (temblak), pozwalając na ruchy czynne po znieczuleniu miejscowym
  - przemieszczenia wymagają nastawienia, a następnie krótkotrwałego (do 2 tygodni) unieruchomienia
  - brak nastawienia może być wskazaniem do leczenia operacyjnego
  - usuwanie złamanej głowy kości promieniowej jest przeciwwskazane – zaburza funkcje przedramienia i może powodować nadwichnięcie i zwichnięcie stawu promieniowo-łokciowego dalszego

NADWICHNIĘCIE GŁOWY KOŚCI PROMIENIOWEJ (subluxatio capitis radii)

- zdarza się u małych dzieci między 2 a 4 rokiem życia w wyniku gwałtownego pociągnięcia za rękę; głowa kości promieniowej częściowo wymyka się z więzadła obrączkowego
- **Objawy:**
  - ból
  - przedramię ustawia się w wyproście i w supinacji

    - kończyna zwisa bezwładnie
- **Leczenie:**
    - nastawienie uzyskuje się przez nawrócenie przedramienia z równoczesnym naciskiem na głowę kości promieniowej
    - kończynę układa się na temblaku
- **ZŁAMANIE TRZONÓW KOŚCI PRZEDRAMIENIA**
    - powstaje na skutek urazu bezpośredniego lub upadku na rękę
    - przemieszczenie jest wypadową siły i kierunku urazu oraz napięcia mięśni
    - mały uraz przedramienia u dzieci i młodzieży powoduje złamanie podokostnowe - bez przemieszczenia lub z niedużym kątowym przemieszczeniem
- **Leczenie:**
    - przemieszczenie nastawia się dokładnie dostosowując odłamy; złamania skośne zwykle trzeba zespalać operacyjnie

ZŁAMANIE TRZONU KOŚCI ŁOKCIOWEJ Z ZWICHNIĘCIEM GŁOWY PROMIENIOWEJ (fractura ossis ulnae et luxatio capitis radii)

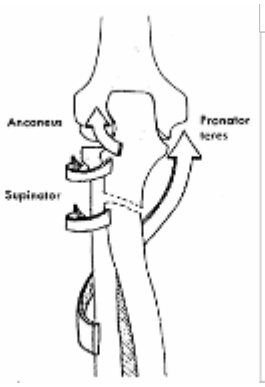

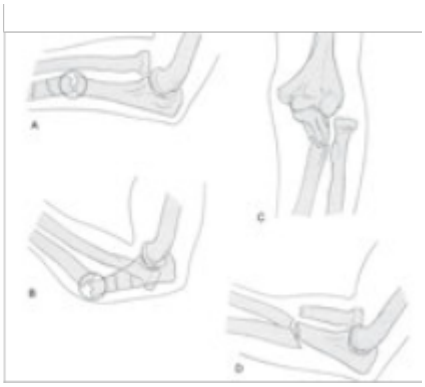

ZŁAMANIE MONTEGGIA

- izolowane złamanie trzonu kości łokciowej następuje pod wpływem urazu bezpośredniego - przemieszczenie pociąga za sobą zwichnięcie głowy kości promieniowej (złamanie typu Monteggia)
- ze względu na mechanizm i kierunek działania siły urazu dzielimy na:
    - wyprostne – ze zwichnięciem głowy kości promieniowej do przodu
    - zgięciowe – występuje rzadko, z przemieszczeniem głowy kości promieniowej do tyłu

- **Objawy:**
  - kątowe ustawienie kości łokciowej
  - widoczne uwypuklenie przemieszczonej głowy kości promieniowej
- **Leczenie:**
  - repozycję głowy kości promieniowej umożliwia jedynie anatomiczne nastawienie kości łokciowej
  - unieruchomienie w zgięciu trwa 6 tygodni
  - brak anatomicznego nastawienia, skośny przebieg szpary złamania – wskazanie do pierwotnego leczenia operacyjnego (leczenie operacyjne zastarzałych złamań daje gorsze wyniki)

ZŁAMANIE TRZONU KOŚCI PROMIENIOWEJ ZE ZWICHNIĘCIEM GŁOWY ŁOKCIOWEJ (fractura ossis radii cum luxatione capitis ulnae)

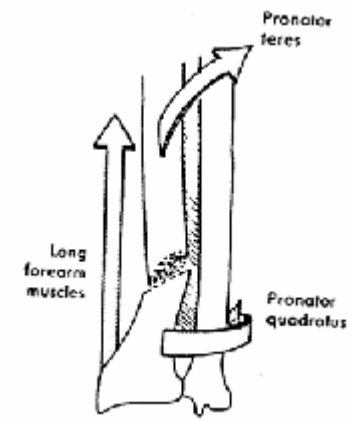

ZŁAMANIE GELEAZZI / PIEDMONTA

- przyczyną złamania trzonu kości promieniowej jest najczęściej uraz bezpośredni, rzadziej upadek na przywiedzioną rękę
- z przemieszczeniem odłamów łączy się zawsze zwichnięcie głowy kości łokciowej (złamanie typu Galeazzi)
- **Objawy:**
  - wystawanie głowy kości łokciowej
  - zwiększona ruchomość stawu promieniowo–łokciowego dalszego
- **Leczenie:**
  - nastawienie złamania, a zwłaszcza zabezpieczenie przed nawrotem przemieszczenia jest trudne

    - trzon kości promieniowej zespala się operacyjnie (np. pręty Rusha lub płytki i śruby)
- zwichnięcie kości łokciowej nastawia się

ZŁAMANIE ESSEX-LOPRESTI

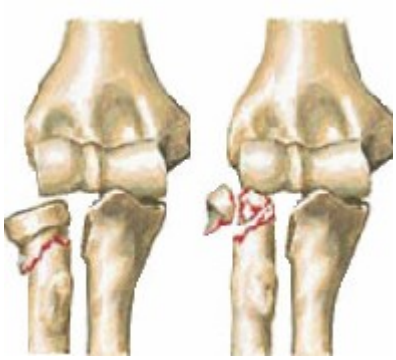

- rzadkie – polega na wieloodłamowym złamaniu głowy kości promieniowej i zwichnięciu stawu promieniowo–łokciowego dalszego
- **Leczenie:** operacyjne

ZŁAMANIE DALSZEJ NASADY KOŚCI PROMIENIOWEJ (fractura radii loco typico)

- przy upadku lub urazie działającym na dłoń kość promieniowa pęka i łamie się powyżej stawu nadgarstkowego

ZŁAMANIE COLLESA (epiphyseolysis)

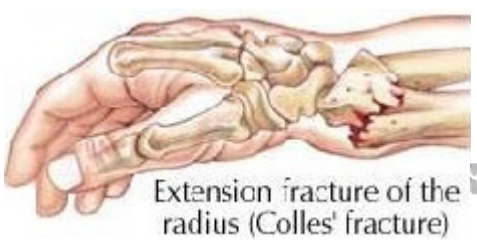

- przy upadku na dłoń w zgięciu grzbietowym (mechanizm wyprostny)
- odłam obwodowy przemieszcza się w kierunku grzbietowym w stronę promieniową, obrotowo w odwróceniu (supinatio) i kątowo w kierunku grzbietowym i promieniowym, przy działaniu urazu w osi – ulega wgnieceniu
- u dzieci – podobny mechanizm prowadzi do złuszczenia nasady kości promieniowej

- **Objawy:** ręka wraz z nadgarstkiem ustawia się bagnetowo
- **Leczenie:**
    - nastawienia można dokonać w znieczuleniu miejscowym lub ogólnym
    - anatomiczne ustawienie można osiągnąć po kolejnym zniesieniu wszystkich przemieszczeń, zwłaszcza za pomocą nawrócenia (pronatio) odłamu obwodowego
    - niedokładne nastawienie złamania może być powodem zniekształcenia, ograniczenia funkcji ręki, ucisku nerwu pośrodkowego w kanale nadgarstka
    - unieruchomienie gipsowe w postaci szyny grzbietowej powinno obejmować całe przedramię i rękę do głów kości śródręcza – 4–6 tygodni
    - w urazach rozległych bywa wskazane ujęcie opatrunkiem stawu łokciowego i kciuka
    - leczenie operacyjne – rzadko konieczne; wskazane gdy deformacja grzbietowa >20° lub skrócenie >10 mm, zwłaszcza u młodych pacjentów i przy złamaniach niestabilnych
    - coraz bardziej popularne – przezskórne gwoździowanie niestabilnych, zewnątrzstawowych oraz niektórych śródstawowych złamań; stosuje się także zespalanie drutami Kirschnera lub aparaty zewnętrzne, zwłaszcza przy uszkodzeniu tkanek miękkich

ZŁAMANIE DALSZEJ NASADY KOŚCI PROMIENIOWEJ (fractura radii loco typico e flexione)

- przy upadku lub urazie działającym na dłoń kość promieniowa pęka i łamie się powyżej stawu nadgarstkowego

ZŁAMANIE TYPU SMITHA

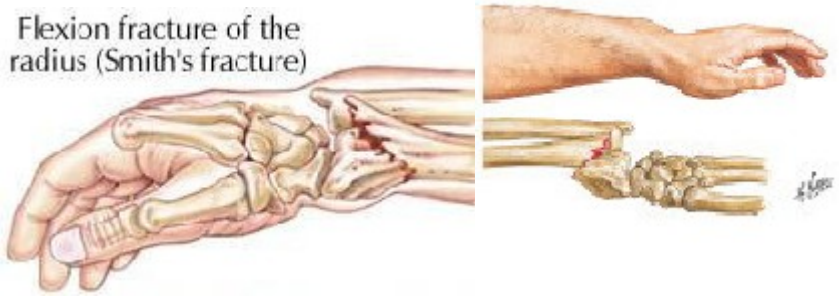

- przy upadku na dłoń w zgięciu dłoniowym (mechanizm zgięciowy)

- odwrócenie złamania Collesa z wytworzeniem typowych odwrotnych przemieszczeń: odłam obwodowy przemieszcza się w kierunku dłoniowym, łokciowym i obrotowo w nawróceniu (pronatio), zgina do tyłu i ulega wgnieceniu lub przemieszczeniu ze skróceniem
- leczenie – nastawienie wyciągiem osiowym z uwzględnieniem wszystkich pozostałych przemieszczeń, zwłaszcza odwrócenia (supinatio)
- unieruchomienie gipsowe w postaci szyny grzbietowej obejmuje całe przedramię i rękę do głów kości śródręcza – 4–6 tygodni
- w urazach rozległych bywa wskazane ujęcie opatrunkiem stawu łokciowego i kciuka

BRZEŻNE ZŁAMANIE KOŚCI PROMIENIOWEJ - ZŁAMANIE BARTONA

- powstaje po uderzeniu lub przy upadku na dłoń w zgięciu grzbietowo
- odłamaniu ulega grzbietowy odcinek nasady kości promieniowej
- nie nastawione przemieszczenie może stać się powodem późnego przerwania ścięgna prostownika kciuka
- **Leczenie:**
    - zastosowanie podpierających płytek; niekiedy przydatne są także stabilizatory zewnętrzne i gwoździe

ZESPOŁY BÓLOWE BARKU (PHS) (periarthropathia humeroscapularis)

- jest to zbiorcze określenie wszystkich zmian zwyrodnieniowych przestrzeni

podbarkowej
- schorzenie wieku dojrzałego
- etiopatogeneza: przedwczesne zużycie pierścienia rotatorów, ścięgna głowy długiej m. dwugłowego i otaczających je tkanek
- **objawy kliniczne:**
    - ból barku - występuje w trakcie określonych ruchów (odwiedzenie do boku, uniesienie do przodu), promieniuje do całego ramienia (promieniowanie niezgodne z unerwieniem segmentarnym, brak parestezji, odruchy nie zaburzone, nie ma związku z kręgosłupem szyjnym)
    - ból wywołują ruchy trące – mechaniczne podrażnienie ścięgien między więzadłem kruczo-barkowym a guzkiem większym kości ramiennej
    - ograniczenie ruchomości barku
    - strukturalny przykurcz stawu – włókniste zrosty w otoczeniu kaletki podbarkowej i w samym pierścieniu rotatorów
- **Przebieg:**
- początkowo przemijające objawy podrażnienia błony maziowej stawu, ścięgien pierścienia rotatorów i ścięgna głowy długiej m. dwugłowego ramienia, z odwracalnym i najczęściej bolesnym ograniczeniem ruchomości
- objawy związane ze zmianami strukturalnymi – zrosty powierzchni stawowych, zwapnienia i zerwania ścięgien (zespół pierścienia rotatorów)
- dolegliwości ze strony mięśnia dwugłowego ramienia (mała grupa)
- może być:
    - strukturalny (deformans)
    - zerwanie pierścienia rotatorów – (pierścień rotatorów: mięsień obły mniejszy, podgrzebieniowy, nadgrzebieniowy)

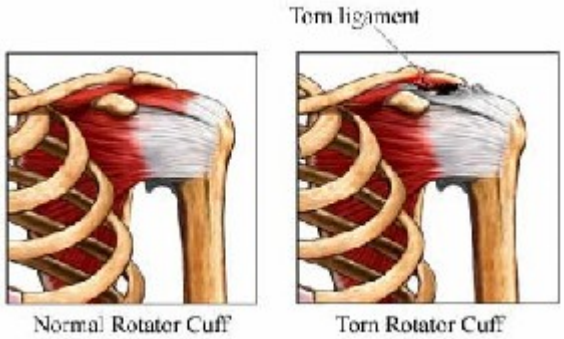

1. mechaniczne drażnienie ścięgien między więzadłem kruczo–barkowym a guzkiem większym kości ramiennej
2. zmieniony chorobowo przyczep ścięgna m. nadgrzebieniowego, jego ścięgno, kaletka podbarkowa
3. ograniczona miejscowa tkliwość w okolicy pod wyrostkiem barkowym (też –

samoistny ból pod wyrostkiem barkowym)

4. bolesny łuk (painful arch) w zakresie odwiedzenia między 60° a 130°; ból nasila się w czasie rotacji wewnętrznej ramienia i przy odwodzeniu wbrew oporowi

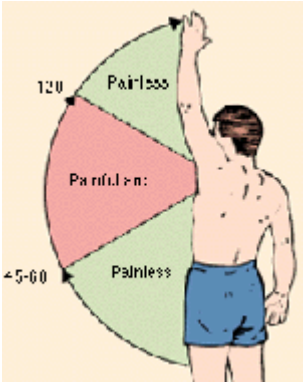

- zerwanie ścięgna mięśnia dwugłowego – czynnościowe
- calcificans - zapalenie kaletki podbarkowej ze złogami wapnia (odkładanie się złogów wapnia pod guzkiem większym)
- adhesiva – zesztywnienie barku – rozwój zrostów w obrębie ruchomych tkanek przestrzeni podbarkowej; należy sprawdzić ruchomość ramienia przy ustabilizowanej łopatce (ograniczone odwiedzenie i rotacja wewnętrzna)
- destructiva – pęknięcia – nagłe rozerwanie m. nadgrzebieniowego
- zapalenie ścięgna głowy długiej m. dwugłowego ramienia (ograniczona bolesność uciskowa na przedniej stronie stawu barkowego); ból – w trakcie zginania i supinacji przedramienia wbrew oporowi, przy odwodzeniu ramienia i rotacji wewnętrznej (palm-up test), promieniuje wzdłuż przyśrodkowej strony ramienia

W terapii fizjoterapeutycznej wskazane są: edukacja pacjenta, program ćwiczeń stabilizujących łopatkę i wzmacniających rotatory, terapie manualne oraz stopniowe przywracanie czynności z uwzględnieniem bólu.

ENTEZOPATIE W OKOLICY ŁOKCIA – ŁOKIEĆ TENISISTY, ŁOKIEĆ GOLFISTY

- powstaje w wyniku przeciążenia mięśni prostowników nadgarstka i palców, głównie w prawej ręce u mężczyzn
- dotyczy osób z dobrze rozwiniętym układem mięśniowym (często rozpoczynających w wieku średnim uprawianie sportu lub wykonujących określone zawody, np. ślusarze, stomatolodzy)
- **Objawy:**
    - ból w okolicy nadkłykcia bocznego lub przyśrodkowego kości ramiennej
    - nasilanie się bólu podczas odwracania przedramienia oraz wyprostu stawu łokciowego (zwłaszcza wykonywanych z oporem)
- **Leczenie:**
    - unikać obciążeń prowadzących do bólu
    - działanie zachowawcze obejmuje unieruchomienie, fizykoterapię, terapię manualną, program ćwiczeń wzmacniających oraz miejscowe podawanie sterydów w wybranych przypadkach

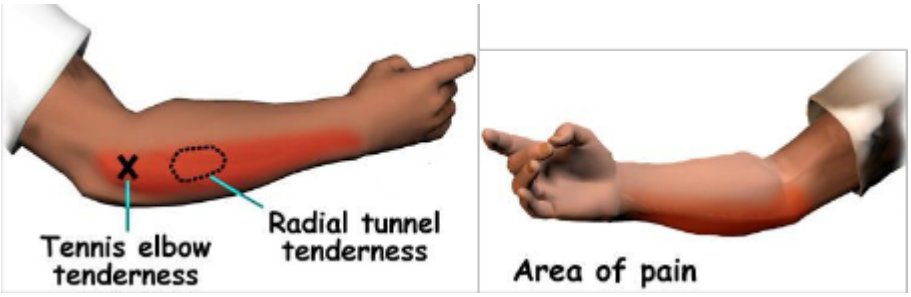

ZESPÓŁ TZW. TRZASKAJĄCEJ ŁOPATKI (scapula stenosans)

- choroba spowodowana zazwyczaj haczykowatym zgięciem górnego kąta łopatki, obecnością w tej okolicy wyrośli chrzęstnej lub zaburzeniem budowy żeber
- objawia się trzaskami łopatki (słyszalnymi i wyczuwalnymi) w czasie ruchów barku; ból pojawia się w okolicy górnego kąta łopatki
- leczenie – rzadko konieczne, polega na operacyjnym usunięciu przyczyny choroby

Bibliografia i ilustracje:

J. Nowotny – Zarys rehabilitacji w dysfunkcjach narządu ruchu; T. Gaździk – Podstawy

ortopedii i traumatologii narządu ruchu; A.D.A.M., MMG

http://shoulderandcollarbone.upmc.com/ClavicleFracture/Overview.htm
http://orthoinfo.aaos.org/topic.cfm?topic=A00394
http://www.hughston.com/hha/a.wristfx.htm