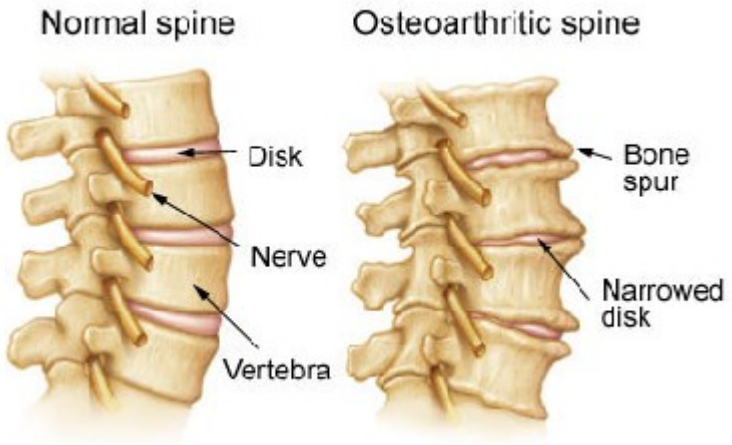

Choroba zwyrodnieniowa stawów – **osteoarthritis, osteoarthrosis, artroza**

Choroba ta jest skojarzeniem procesu niszczenia chrząstek stawowych i wtórnych zmian w nasadach kostnych, co prowadzi do uszkodzenia anatomicznego stawu, upośledzenia jego czynności ruchowych i objawów bólowych. Zmianom może wtórnie towarzyszyć proces zapalny błony maziowej. Choroba jest bardzo rozpowszechniona — pojawia się już po 20–30 roku życia. Częstsza u kobiet. U wielu osób nie powoduje dolegliwości, ale u części jest przyczyną bólu i zaburzeń czynności narządu ruchu. Ryzyko wystąpienia i postępu choroby zwiększa wiek, otyłość oraz długotrwałe przeciążenia stawów.

Zajęte są głównie stawy obciążane masą ciała. Typowe zmiany zwyrodnieniowe w stawach to:

- Pogrubienie kształtu stawów
- Tarcie w stawie przy ruchu
- Trzaski w stawie przy ruchu
- Ograniczenie zakresu ruchu w stawie
- Ból przy obciążaniu stawów
- Brak zesztywnienia stawów
- Zanik mięśni

Ogólny stan chorego jest dobry, temperatura ciała i OB w normie. Przebieg choroby jest powolny, a przyczyną inwalidztwa jest najczęściej choroba zwyrodnieniowa stawów biodrowych.

Etiologia

Zmiany zwyrodnieniowe stawów dzielimy na pierwotne, których etiologia jest nieznana, i wtórne – powstające pod wpływem czynników uszkadzających chrząstkę stawową:

- Powolne zużywanie się chrząstki stawowej w czasie życia
- Wadliwe ustawienie osi kończyny – koślawość, szpotawość
- Zniekształcenia wrodzone
- Urazy stawów
- Powtarzające się mikrourazy
- Długotrwałe przeciążenia narządu ruchu
- Stany zapalne stawu
- Krwiaki śródstawowe
- Zaburzenia hormonalne i metaboliczne (np. otyłość, cukrzyca)
- Zaburzenia rozwoju nasad kości uwarunkowane genetycznie
- Choroby przemiany materii – cukrzyca, otyłość
- Niektóre choroby układu nerwowego
- Aseptyczne martwice nasad kości
- Czynniki genetyczne warunkujące syntezę kolagenu
- Złogi różnych substancji w obrębie chrząstki – hemochromatoza, choroba Wilsona, ochronoza, dna, chondrokalcynoza

Wiek jest związany z występowaniem choroby zwyrodnieniowej poprzez wiele czynników.

Patogeneza i patomorfologia

W chrząstce stawowej zachodzą zmiany wsteczne: wysuszenie, zmętnienie, zwłóknienie. Dochodzi do spadku zawartości proteoglikanów, powstawania ubytków i szczelin, utraty gładkości chrząstki. W efekcie nie chroni ona kości przed uciskiem i wstrząsami. Stykające się kości ulegają wyszlifowaniu, co prowadzi do sklerotyzacji i tworzenia osteofitów – narośli kostnych.

W jamie stawu mogą powstawać wolne ciała (myszki stawowe) – odpryski chrząstki lub kosmki błony maziowej uległe zwapnieniu. Błona stawowa grubieje, torebka włóknista obkurcza się. Może pojawić się odczyn zapalny z obrzękiem i wysiękiem. Zmiany częste zwłaszcza u osób starszych.

Przyczyny:

- Zużycie tkanek

- Wady wrodzone kręgosłupa
- Wady postawy ciała
- Skoliozy
- Urazy kręgosłupa
- Zapalenie kręgów
- Zmiany struktury krążków międzykręgowych
- Choroba Scheuermanna

Zmiany zwyrodnieniowe mogą dotyczyć:

- Krążków międzykręgowych
- Trzonów
- Stawów międzykręgowych
- Wyrostków kolczystych
- Stawów krzyżowo-biodrowych

Zmiany w krążkach międzykręgowych

Zmiany rozpoczynają się często po 30. roku życia. Jądro miażdżyste traci wodę i elastyczność, włókna pierścienia włóknistego rozszczepiają się i tworzą szczeliny. Może dojść do jego przerwania i wypadnięcia jądra miażdżystego (pełnego lub niepełnego). W zaawansowanych przypadkach następuje ucisk korzeni nerwowych i niestabilność kręgosłupa.

Zmiany wyrostków kolczystych

Występują u osób z pogłębioną lordozą lędźwiową – dochodzi do ocierania się o siebie wyrostków w czasie ruchu (choroba Baastrupa).

Zmiany RTG

- Sklerotyzacja podchrzęstna płytek granicznych trzonów
- Osteofity na krawędziach trzonów
- Zwężenie przestrzeni międzykręgowych
- Zwapnienia w krążku międzykręgowym
- Zwężenie szpar stawowych
- Sklerotyzacja wyrostków stawowych
- Osteofity na wyrostkach stawowych

- Entezofity
- Zniekształcenie otworów międzykręgowych

Zmiany odcinka szyjnego kręgosłupa

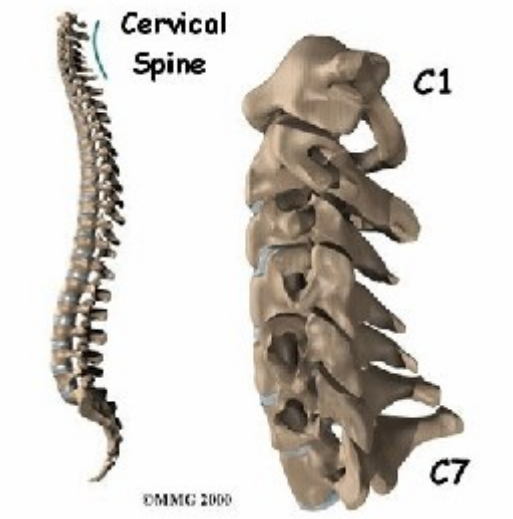

Zmiany pojawiają się najczęściej na poziomach C5–C6 i C6–C7 w krążkach międzykręgowych i w stawach unkowertebralnych Luschki, rzadziej w stawach międzykręgowych i trzonach kręgów.

Objawy:

- Ograniczenie ruchów, zwłaszcza obrotów i skłonów na boki
- Zaburzenia równowagi, szumy w uszach, oczopląs
- Bóle karku i potylicy
- Rwa ramienna – bóle karku promieniujące wzdłuż kończyny górnej
- Wyrównanie lordozy szyjnej
- Wzmożone napięcie mięśni karku
- Czasami kręcz szyi
- Bolesność uciskowa wyrostków kolczystych

Rehabilitacja:

- Leżenie tyłem na twardym podłożu, głowa lekko zgięta
- Kołnierz ortopedyczny
- Leki przeciwbólowe i rozluźniające
- Fizykoterapia – jonoforeza, ultradźwięki, parafina, borowina

- Wyciągi
- Ćwiczenia izometryczne i rozluźniające
- Unikanie dużych wychyleń i długiego utrzymywania jednej pozycji
- Leczenie operacyjne przy dużych zaburzeniach neurologicznych

Zmiany odcinka piersiowego

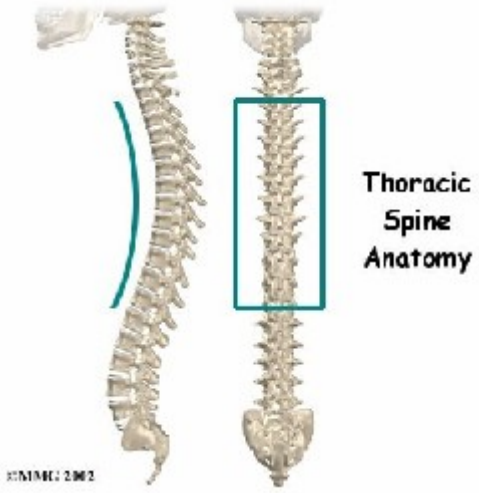

Zmiany dotyczą wielu kręgów i występują głównie u osób starszych.

Przyczyny:

- Choroba Scheuermanna
- Skoliozy
- Krzywica
- Urazy

Objawy:

- Tępy, rozlany ból pleców
- Nerwoból międzyżebrowy

Rehabilitacja:

- Fizykoterapia
- Masaże
- Ćwiczenia wzmacniające gorset mięśniowy
- Ćwiczenia oddechowe

Zmiany odcinka lędźwiowego

Zmiany występują najczęściej na poziomie L4–L5 i L5–S1.

Przyczyna: obciążenie statyczno-dynamiczne, zwłaszcza przy nadmiernej lordozie.

Objawy:

- Tępy ból
- Ograniczenie ruchomości kręgosłupa
- Lumbago (postrzał) przy ucisku na korzenie nerwowe
- Rwa kulszowa – ostry ból promieniujący wzdłuż kończyny do stopy

Rehabilitacja:

- Leżenie w pozycjach odbarczających, ćwiczenia oddechowe i izometryczne
- Leki przeciwbólowe, przeciwzapalne, rozluźniające
- Fizykoterapia
- Wyciągi lędźwiowe
- Chodzenie z zaopatrzeniem ortopedycznym
- Kinezyterapia – wzmacnianie mięśni brzucha, pośladków, grzbietu (powinna być indywidualnie dobrana przez fizjoterapeutę)
- Unikanie głębokich skłonów i ćwiczeń z prostymi nogami
- Ćwiczenia w wodzie
- Leczenie uzdrowiskowe
- Gorsety lub leczenie operacyjne przy ucisku na rdzeń

Bibliografia:

Dega – Ortopedia i traumatologia

Milanowska – Podstawy rehabilitacji ruchowej

Ilustracja: ADAM MMC 2007