Test destrakcyjno-kompresyjny Apleya

P.w. (pozycja wyjściowa): pronacyjna (na brzuchu), staw kolanowy zgięty do 90 stopni, badający przytrzymuje udo pacjenta.

Ruch:

1. trakcja (wyciąg)
2. kompresja (docisk)
3. rotacja stawu

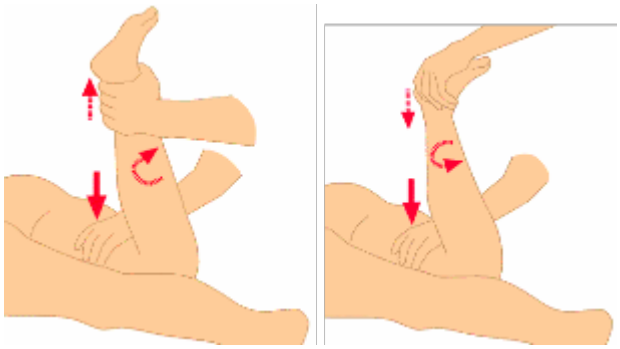

Wynik:

1. ból podczas trakcji (dodatni test dystrakcyjny) świadczy o uszkodzeniu torebkowo–więzadłowym
2. ból podczas kompresji (dodatni test kompresyjny) świadczy o uszkodzeniu łąkotek
3. ból podczas rotacji wewnętrznej świadczy o uszkodzeniu łąkotki bocznej
4. ból podczas rotacji zewnętrznej świadczy o uszkodzeniu łąkotki przyśrodkowej

P.w. (pozycja wyjściowa): supinacyjna (na plecach).

Ruch:

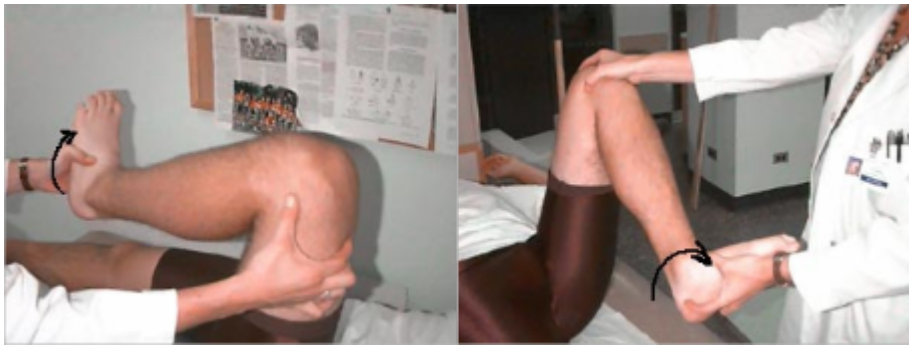

Test McMurraya

Ruch:

1. zgięcie w stawie biodrowym i kolanowym
2. rotacja podudzia
3. prostowanie do 90 stopni

Wynik:

1. ból podczas prostowania, rotacji zewnętrznej i odwiedzenia podudzia świadczy o uszkodzeniu łąkotki przyśrodkowej
2. ból podczas prostowania, rotacji wewnętrznej i odwiedzeniu podudzia świadczy o uszkodzeniu łąkotki bocznej
3. przeskakiwanie przy silnym zgięciu świadczy o zakleszczeniu tylnego rogu łąkotki
4. przeskakiwanie przy kącie prostym świadczy o uszkodzeniu środkowej części łąkotki

P.w. (pozycja wyjściowa): supinacyjna (na plecach).

Ruch:

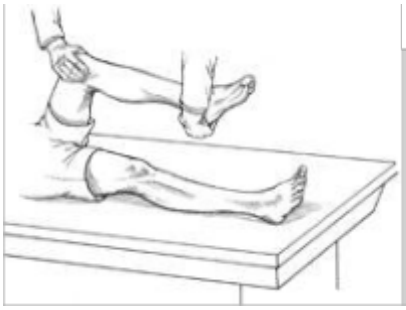

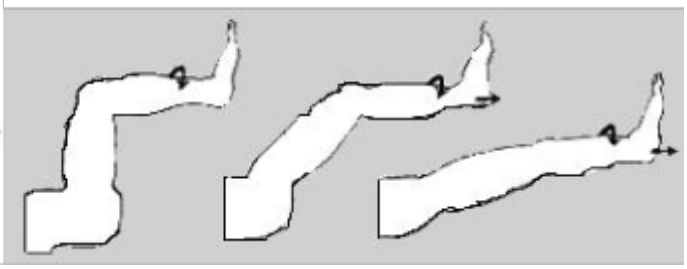

Test Bragarda

Ruch:

1. zgięcie w stawie biodrowym i kolanowym
2. rotacja podudzia
3. prostowanie do 0 stopni

Wynik:

1. ból podczas prostowania, rotacji zewnętrznej i odwiedzenia podudzia świadczy o uszkodzeniu łąkotki przyśrodkowej
2. ból podczas prostowania, rotacji wewnętrznej i odwiedzeniu podudzia świadczy o uszkodzeniu łąkotki bocznej

P.w. (pozycja wyjściowa): siad turecki.

Objaw Payra

Ruch: wykonanie przerywanego ucisku na stawy kolanowe zrotowane od zewnątrz.

Wynik: ból w przyśrodkowej szparze stawu kolanowego świadczy o uszkodzeniu głównie tylnego rogu łąkotki.

P.w. (pozycja wyjściowa): supinacyjna (na plecach).

Test Payra

Ruch:

1. zgięcie stawu biodrowego i kolanowego
2. rotacja zewnętrzna podudzia
3. szpotawienie kończyny dolnej i kierowanie jej w kierunku przeciwnej kończyny

Wynik: ból występujący w tylnej części wewnętrznej szpary stawowej świadczy o uszkodzeniu łąkotki przyśrodkowej (rogu tylnego).

Inne: dla oceny rogu tylnego łąkotki bocznej wykonuje się **ruch** koślawienia zamiast szpotawienia oraz rotację wewnętrzną podudzia zamiast zewnętrznej.

P.w. (pozycja wyjściowa): supinacyjna (na plecach).

Test Cabota

Ruch: zgięta w stawie kolanowym kończyna badana układana jest na bliższej części podudzia drugiej kończyny.

1. badanie palpacyjne bocznej szpary stawowej
2. próba wyprostu kończyny dolnej wbrew oporowi

Wynik: silny ból oraz niemożność wyprostowania kończyny świadczą o uszkodzeniu tylnego rogu łąkotki bocznej – punkt bólowy znajduje się po boczno-grzbietowej stronie szpary stawowej. Ból może promieniować do dołu podkolanowego i łydki.

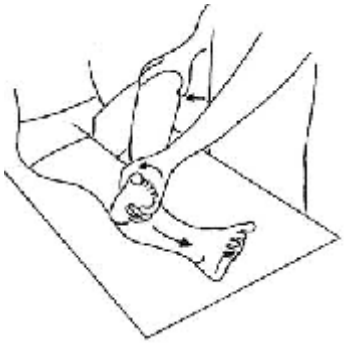

Test Bohlera-Kromera (szpotawienia, koślawienia)

P.w. (pozycja wyjściowa): supinacyjna (na plecach).

Ruch:

1. odwiedzenie (koślawienie) podudzia (chwytamy za kostkę przyśrodkową i boczną stronę szpary stawowej)
2. zginanie i prostowanie w tej pozycji kończyny dolnej
3. przywiedzenie (szpotawienie) podudzia (chwytamy za kostkę boczną i przyśrodkową

stronę szpary stawowej)
4. zginanie i prostowanie w tej pozycji kończyny dolnej

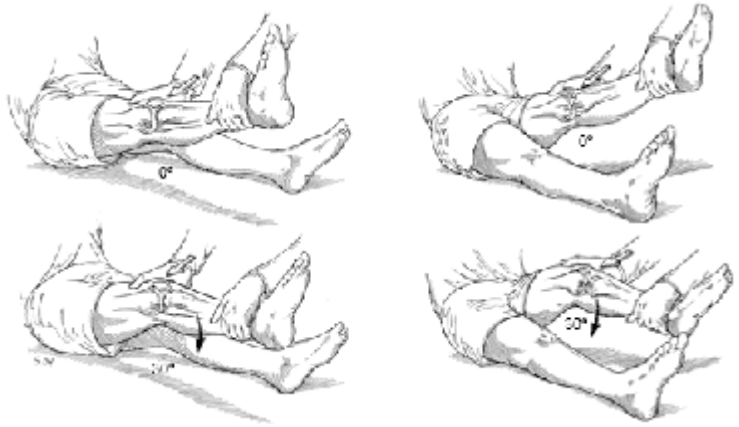

Wynik:

1. ból występujący podczas koślawienia wskazuje na łąkotkę boczną
2. ból występujący podczas szpotawienia wskazuje na łąkotkę przyśrodkową

Bibliografia i ilustracje:

K. Buckup – Testy kliniczne w badaniu kości, stawów i mięśni

http://www.gvle.de/kompendium/knie/0121/0020.html

http://www.medspe.com/site/templates/template.php?identifiant_article=821&